



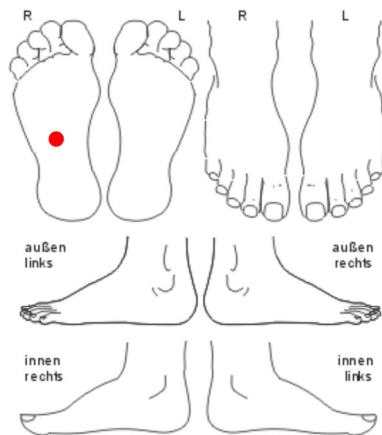
Verlaufsdaten • DFS der Fußsohle • 12.02.2002

Patient: Fußwunde, Adelbert

Vers-Nr.: 123456789

Wunde : 1

Patientdaten	(Nr. 2)	Fotoerlaubnis erteilt	51 Jahre
Strasse:	Bohnenstange 18	Krankenkasse:	AOK Thüringen Bereich DTA
PLZ/Ort:	22769 Hamburg	Pflegenkasse:	AOK Thüringen P Bereich DTA
geboren:	16.02.1971	Arzt	Dr. med. Huana, Marie ; Dr. med. Grube, Claire
Wunde:	04.02.2002 - DFS der Fußsohle	Wundart:	diabetisches Fußsyndrom
bekannt seit:	04.02.2002		
erstellt:	supervisor		
Diagnose:	E10 Diabetes mellitus, L12 Hypertensive Herzkrankheit		
Notiz:	Immobilität;		



Wundstelle - Wunde 1

Aufnahme vom 29.07.2022



Wundbeschreibung

Wundfläche 11,43 cm²
L/B 10,2 cm / 1,7 cm

Wundbehandlung

Unterschrift Wundexperte ICW

Unterschrift u. Stempel delegierender Arzt